CORONAVIRUS et DERMATOLOGIE

IDGO
INSTITUT DE DERMATOLOGIE
DU GRAND OUEST

TABLE DES MATIERES

01 Le SARS-COV2

02 L'infection par le SARS-COV2

03 Les signes dermatologiques

INTRODUCTION

« Une épidémie de pneumonies d'allure virale d'étiologie inconnue a émergé dans la ville de Wuhan (province de Hubei, Chine) en décembre 2019. Le 9 janvier 2020, la découverte d'un nouveau virus, le SARS-CoV-2 a été annoncé officiellement par les autorités sanitaires chioises et l'OMS.

Ce nouveau virus est l'agent responsable de cette nouvelle maladie infectieuse respiratoire appelée Covid-19 (pour COronaVIrus Disease). »

https://www.pasteur.fr/fr/centre-medical/fiches-maladies/maladie-covid-19-nouveau-coronavirus

01

Le SARS-CoV-2

LE VIRUS



01

Famille des coronavirus

Famille comportant un grand nombre de virus qui peuvent provoquer des maladies très diverses chez l'homme.

02

Structure

Virus enveloppé à ARN simple brin de polarité positive.

03

3 coronavirus émergents associés à des épidémies mortelles

2003 : SARS-CoV

2012 : MERS-CoV

2020 : SARS-CoV-2

LE VIRUS



04

Transmission

.Par projection de gouttelettes contaminées par une personne porteuse : en toussant, éternuant ou en cas de contacts étroits en l'absence de mesures de protection.
.Par contact physique direct : poignée de main, accolade, bise. Le virus est ensuite transmis à la personne saine quand elle porte ses mains à la bouche.
.Par contact indirect, via des objets ou surfaces contaminées par une personne porteuse puis transmis à une personne saine qui manipule ces objets

05

Incubation

5 – 6 jours en moyenne avec des extrêmes allant de 2 à 12 jours.

02

L’infection par le SARS-Cov2

Les symptomes

01 Maux de tête

02 Fièvre

03 Douleurs musculaires

30 à 60% des sujets infectés sont asymptomatiques.

Peuvent être également associés, une perte brutale de l'odorat (sans obstruction nasale), une disparition totale du goût ou une diarrhée.

Les symptomes

Les signes respiratoires

Ce sont des signes que l'on retrouve dans les formes plus graves.

Ils apparaissent secondairement, souvent 2 ou 3 jours après l'apparition des premiers symptômes.

A ce stade, les symptômes associent fièvre, toux, douleurs thoraciques et gêne respiratoire et la réalisation d'un scanner thoracique montre presque toujours une pneumonie touchant les 2 poumons.

Diagnostic



TESTS DIAGNOSTIQUES VIROLOGIQUES (RT-PCR)

→ Principe du test

Détecter la **présence du virus**

Suis-je **aujourd'hui** infecté ?

→ Objectif

CASSER LA CHAÎNE DE TRANSMISSION

Diagnostiquer les malades pour les isoler individuellement

→ Population concernée

- Toute personne **présentant des symptômes**
- Toute personne **ayant été en contact étroit avec une personne malade**

→ Prélèvement

- **Sur prescription médicale uniquement**
- Prélèvement par un professionnel de santé

https://www.gouvernement.fr/sites/default/files/infographie_tests.pdf

Diagnostic



TESTS SÉROLOGIQUES

→ **Principe du test**

Détecter la **présence d'anticorps**

Ai-je été **un jour** en contact avec le virus ?

DOUBLE INCERTITUDE À CE STADE

La **fiabilité** des tests actuels

- De nombreux tests auraient une trop faible spécificité (trop de faux positifs) ou une trop faible sensibilité (trop de faux négatifs)
- Tests en cours d'évaluation

Le caractère **immunisant** du virus

- La présence d'anticorps pourrait ne pas protéger systématiquement contre une nouvelle infection
- Études scientifiques en cours

https://www.gouvernement.fr/sites/default/files/infographie_tests.pdf

03

Les signes dermatologiques

Les engelures

Les engelures font parti d’un ensemble de syndromes qui consistent en un ensemble de modifications ou d’atteintes de la peau lié à une réaction des vaisseaux des doigts et/ou des orteils.

Actuellement certaines lésions des pieds et des orteils qui ressemblent à des engelures pourraient être liées au COVID-19. Les médecins généralistes et les dermatologues recueillent et documentent les cas.

Les engelures

https://dermato-info.fr/fr/les-maladies-de-la-peau/les-acrosyndromes

Ce sont **des lésions cutanées inflammatoires** liées à une **hypersensibilité au froid**, le plus souvent localisé au niveau des pieds.

Elles apparaissent par temps froid (8-10°C) et humide plutôt chez les femmes minces.

L’apparition est souvent brutale avec des plaques uniques ou multiples, violacées, douloureuses, gonflées du dos des orteils mais parfois des doigts, du nez des oreilles.

Les engelures

Plus rarement, il a été également observé des érythèmes du visage lors d'une infection par le SARS-CoV-2.

Pour la société française de dermatologie :
Dans l'état actuel des connaissances, il ne s'agit pas d'un signe à proprement parler révélateur ou pouvant être considéré comme synonyme de COVID, les engelures étant une dermatose relativement banale pouvant être observée soit après des expositions au froid, soit après des viroses « banales ». Elles doivent cependant attirer l'attention du clinicien si elles sont ou ont été associées à des signes cliniques ou à un contage suspect de COVID.

Prévention contre le SARS-CoV-2

Hygiène des mains

Avec de l'eau et du savon ou une solution hydro-alcoolique

Le coude ou le mouchoir

Tousser ou éternuer dans son coude ou dans son mouchoir

Port du masque

En complément des mesures barières, lorsque la distenciation sociale n'est pas possible

Médecin

J'ai des symptômes, j'évite les contacts, j'appelle un médecin.

Distenciation sociale

Appel au SAMU

Si les symptômes s'aggravent avec des difficultés respiratoires et signes d'étouffement, appeler le SAMU (15)

Pour mieux connaître les différentes lésions cutanées induites par le virus SARS-CoV-2 une référence

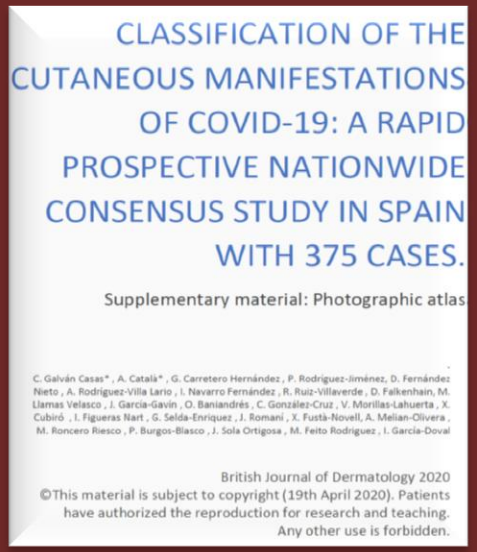

CLASSIFICATION OF THE CUTANEOUS MANIFESTATIONS OF COVID-19: A RAPID PROSPECTIVE NATIONWIDE CONSENSUS STUDY IN SPAIN WITH 375 CASES.

Supplementary material: Photographic atlas

C. Galván Casas* , A. Catalá* , G. Carretero Hernández , P. Rodríguez-Jiménez, D. Fernández Nieto , A. Rodríguez-Villa Lario , I. Navarro Fernández , R. Ruiz-Villaverde , D. Falkenhain, M. Llamas Velasco , J. García-Gavín , O. Baniandrés , C. González-Cruz , V. Morillas-Lahuerta , X. Cubiró , I. Figueras Nart , G. Selda-Enriquez , J. Romaní , X. Fustà-Novell, A. Melian-Olivera , M. Roncero Riesco , P. Burgos-Blasco , J. Sola Ortigosa , M. Feito Rodríguez , I. García-Doval

British Journal of Dermatology 2020

©This material is subject to copyright (19th April 2020). Patients have authorized the reproduction for research and teaching. Any other use is forbidden.

CREDITS: This presentation template was created by **Slidesgo**, including icons by **Flaticon**, and infographics & images by **Freepik**

Please keep this slide for attribution